

**Research Paper****The Effects of Intramuscular Electrical Stimulation on Clinical and Sonographic Parameters in the People With Trigger Points: A Case Series Study****Monavar Hadizadeh<sup>1</sup>**, **\*Abbas Rahimi<sup>1</sup>**, **Mohammad Javaherian<sup>2</sup>**, **Meysam Velayati<sup>3</sup>**, **Farokh Naderi<sup>4</sup>**, **Jan Dommerholt<sup>5,6</sup>**

1. Department of Physiotherapy, School of Rehabilitation, Shahid Beheshti University of Medical Sciences, Tehran, Iran.
2. Department of Physiotherapy, School of Rehabilitation, Tehran University of Medical Sciences, Tehran, Iran.
3. Department of Radiology, Akhtar Orthopedic Hospital, Shahid Beheshti University of Medical Sciences, Tehran, Iran.
4. Department of Radiology, School of Medicine, Iran University of Medical Sciences, Tehran, Iran.
5. Bethesda Physiocare, Bethesda, United States.
6. Department of Physical Therapy and Rehabilitation Science, School of Medicine, University of Maryland, Maryland, United States.

**Citation** Hadizadeh M, Rahimi A, Javaherian M, Velayati M, Naderi F, Dommerholt J. The Effects of Intramuscular Electrical Stimulation on Clinical and Sonographic Parameters in the People With Trigger Points: A Case Series Study. *Archives of Rehabilitation*. 2023; 24(3):418-435. <https://doi.org/10.32598/RJ.24.3.3653.1> <https://doi.org/10.32598/RJ.24.3.3653.1>**ABSTRACT**

**Objective** Myofascial pain syndrome (MPS) is a clinical disorder with a prevalence of 85%. It is characterized by the presence of trigger points, and all people experience it at least once in their lives. Different physiotherapy and medical methods are used to manage MPS. Intramuscular electrical stimulation (IMES) is a relatively new treatment option for MPS. This study aims to examine the effect of IMES on clinical and ultrasound imaging parameters related to trigger points in patients with MPS.

**Materials & Methods** This is a case series clinical trial. Twelve participants with trigger points in their upper trapezius muscles participated in this study. They were treated three times per week with IMES. Before and after the intervention, pain and cervical spine range of motion (ROM) were measured with the visual analog scale and goniometry. Ultrasonic parameters (longitudinal diameter and the area of trigger points, and the thickness of the upper trapezius muscle) were assessed with B-mode ultrasound imaging technique. The pre-test and post-test values were compared using the paired t-test. The significance level was set at 0.05.

**Results** After three sessions of IMES, pain and cervical spine ROM improved significantly ( $P < 0.05$ ). All ultrasound imaging parameters, including trigger points' longitudinal diameter and area and upper trapezius muscle thickness, decreased significantly compared to baseline ( $P < 0.05$ ).

**Conclusion** IMES seems to have promising effects on clinical and ultrasound imaging parameters of patients with MPS. Further studies with larger sample sizes are recommended to investigate the long-term effects of IMES with the inclusion of a matched control group.

**Keywords** Trigger point, Myofascial pain syndrome, Intramuscular electrical stimulation, Ultrasound imaging

Received: 12 Oct 2022

Accepted: 14 Feb 2023

Available Online: 01 Oct 2023

**\* Corresponding Author:****Abbas Rahimi, PhD.**

Address: Department of Physiotherapy, School of Rehabilitation, Shahid Beheshti University of Medical Sciences, Tehran, Iran.

Tel: +98 (217) 7542057

E-Mail: [a\\_rahimi@sbmu.ac.ir](mailto:a_rahimi@sbmu.ac.ir)

## English Version

**M** Introduction

musculoskeletal pain is one of the most frequent reasons for admitting clinics. This problem is among the most important concerns of human societies [1, 2]. Myofascial pain syndrome (MPS) is a common musculoskeletal pain affecting up to 85% of the population [3-5]. One of the main features of MPS is the common presence of trigger points (TrPs) [3, 6, 7]. These points are usually seen with other disease and worsen the symptoms of those complications. It is suggested that after detecting TrPs, they should be treated before or at least at the same time as the accompanying disease [8-11].

Different interventions are employed to reduce and manage the symptoms of MPS. These interventions include manual therapy, electrotherapy, acupuncture, exercise therapy, and drug injections. While physical therapy and manual therapy interventions are generally acceptable, further research should investigate the effects of placebo, the appropriate dosage, and the durability of the therapeutic effects of these interventions [12-17].

Intramuscular electrical stimulation (IMES) is a relatively new treatment method for musculoskeletal disorders. A few studies have evaluated and reported the promising results and effectiveness of this intervention for muscle pain [18-23]. So far, clinical and subjective instruments have been the only methods used to examine changes resulting from this intervention. In other words, no studies has ever used objective methods to determine the exact location of TrP and investigate this intervention's therapeutic effects.

This complication is barely diagnosed correctly, and therapists alleviate the symptoms of this complication using drug interventions [24]. Until now, no universally accepted objective diagnostic criteria existed for this complication. Usually, TrPs are manually detected [25]. Several studies showed poor reproducibility, and some showed better reproducibility for manual assessment to detect and locate TrPs [26-28]. Based on research, reproducibility depends on the examiner's experience, muscle depth, and active or latent TrP. Manual detection only differentiates affected muscle from healthy one and does not determine the exact location of TrP [29-39]. Some studies have investigated the morphological characteristics and hemodynamics of TrPs with the objective ultrasound tool and shown that this method can improve the accurate diagnosis and evaluation of TrPs [40-42].

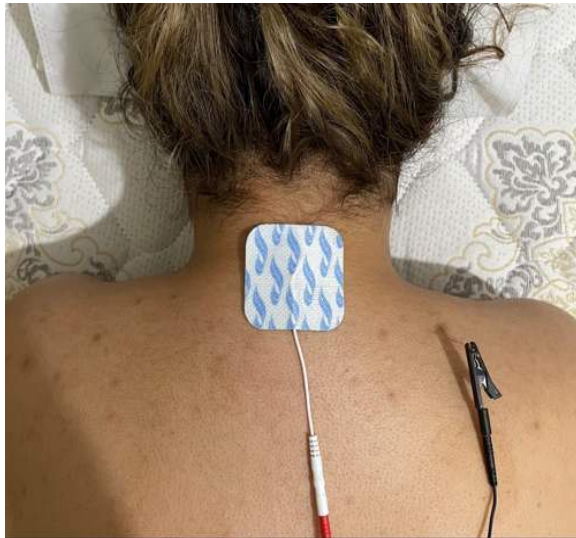
Limited studies show the promising effects of IMES. In these studies, only clinical and subjective tools have been used. This clinical study investigated the therapeutic effects of IMES intervention on clinical symptoms and ultrasound imaging parameters related to TrPs in patients with TrPs of the upper trapezius muscle.

**Materials and Methods**

This investigation is a case series study. People with TrP symptoms in the upper trapezius muscle were invited to the research site. The inclusion criteria included women aged 20-35 years with TrP in the upper trapezius muscle [43], confirmation of TrP as the hypoechoic area in B-mode ultrasound image [44], and pain greater than 3 on the visual analog scale (VAS) associated with TrP of the upper trapezius muscle (moderate pain) [45]. The exclusion criteria included people with muscle disease, fibromyalgia, malignancy, neurological disorders, neck or shoulder surgery, severe fear and poor response to acupuncture [46], use of anticoagulants [46], vascular disease [46], and migraine. Eligible individuals were invited to an imaging center. The existence of a trigger point was evaluated manually and clinically [43]. Then, an experienced radiologist performed the ultrasound. If the presence of TrP was confirmed as a hypoechoic area, the patients were included in the study.

IMES intervention was applied in three sessions during one week. Participants were placed in a prone position, lying on their stomachs. Then, the researcher inserted the dry needle toward the TrP [47]. The cathode was connected to the needle using a pincer electrode, and the anode was placed on the spinous processes of the C7 vertebra using an adhesive electrode. An electric burst current with a frequency of 2 Hz and a pulse width of 200 ms was applied for 10 min [48] (Figure 1). The intensity of the current was increased until a painless contraction. The device used in this study was ES-160 by ITO (Japan).

Pain intensity, active rotation of the neck (to the affected side), longitudinal diameter and TrP area, as well as the thickness of the upper trapezius muscle, were measured before the beginning of the sessions and immediately after the last treatment session (the third session) (Figure 2). Pain intensity was measured by VAS. Excellent reproducibility of this tool has been reported to measure acute pain [49-51]. A goniometer was used to measure the movement range of neck rotation [52]. The excellent repeatability of this tool has been reported to measure an active range of motion [53]. Ultrasound images were recorded using a linear probe with a fre-

Archives of  
Rehabilitation**Figure 1.** IMES intervention

quency of 4 to 15 MHz (Aixplorer SuperSonic Imagine, France, 2017). The participants sat in a relaxed position (Figure 3). The probe was placed perpendicular to the upper trapezius muscle, parallel to the muscle fibers. Then, the B-mode image was recorded. Longitudinal diameter and area were measured on the frozen image (Figure 4). The vertical distance between two hyperechoic membranes was measured as thickness (Figure 4). Ultrasound is a reproducible technique to measure TrP characteristics [42, 44]. All variables were evaluated three times at each evaluation time, and their average was recorded.

Stata software, version 13 was used to analyze data. Continuous data were reported as Mean±SD. The normality of the data for all variables was examined using the Shapiro-Wilk test. Using the paired t-test, a pre and post comparison was performed for all dependent variables. To report effect estimates, we used mean difference with a 95% CI and the standardized mean difference with a 95% CI using Cohens d effect size. The

statistical significance level was determined to be <0.05. Values of 0.20-0.49, 0.50-0.79, 1.19-0.80, and >1.20 are considered small, medium, large, and very large effect sizes, respectively.

## Results

Twenty participants voluntarily participated in this research project for preliminary investigations. Eight participants did not enter the research project due to the exclusion criteria, receiving other treatments one month before the start of the study, or refusing to receive the therapeutic intervention. Finally, 12 female participants with TrPs in the upper trapezius muscles were included in the study (Figure 2). The Mean±SD values of age and duration of symptoms in the participants were 27.25±5.41 years and 12.00±5.72 months, respectively. Table 1 presents the results and changes related to the measured clinical parameters, including the pain and neck rotation range of motion to the same side. Table 2 presents the results and changes related to the ultrasound imaging parameters, including the longitudinal diameter and TrP area, as well as the thickness of the upper trapezius muscle. The results of the Shapiro-Wilks test showed that the distribution of all clinical variables and the associated ultrasound imaging was normal ( $P>0.05$ ). All participants (12 people) completed all treatment sessions (three sessions during one week) and measurements (Figure 2).

According to the results reported in Table 1, the pain intensity changes of the participants decreased after three sessions of IMES intervention, and these changes were significant with a very large effect size ( $P=0.0000$ ). Also, the movement range of neck rotation to the affected side increased after IMES intervention sessions, and these changes were also significant with a very large effect size ( $P=0.000$ ).

**Table 1.** Comparing clinical parameters before and after the IMES intervention (n=12)

Variables	Measurement Time Intervention/(Mean±SD)		(95% CI)		P*
	Before	After	MD	SMD	
Pain (mm)	57.54±16.46	22.50±12.55	-35.04 (-44.59, -25.49)	-2.39 (-3.88, 0.91)	<0.001
Neck rotation range of motion (°)	59.99±3.35	73.46±5.22	13.46 (10.40, 16.52)	3.07 (1.40, 4.74)	<0.001

Archives of  
Rehabilitation

MD: The mean difference between before and after intervention; SMD: The standardized mean difference calculated by Cohens d. \*Paired t-test.

**Table 2.** Comparing ultrasound imaging parameters before and after the IMES intervention (n=12)

Variables	Mean±SD		(95% CI)		P*
	Measurement Time Intervention		MD	SMD	
	Before	After			
Longitudinal diameter of trigger point (mm)	8.47±0.64	5.89±1.04	-2.58 (-3.48, -1.67)	-2.98 (-4.62, -1.34)	<0.001
Trigger point area (mm <sup>2</sup> )	25.69±4.68	13.34±3.76	-12.33 (-16.62, -8.04)	-2.90 (-4.53, -1.28)	<0.001
The thickness of the upper trapezius muscle (mm)	10.50±2.04	9.46±2.18	-1.04 (-1.84, -0.23)	-0.49 (-1.64, -0.23)	0.016

Archives of  
**Rehabilitation**

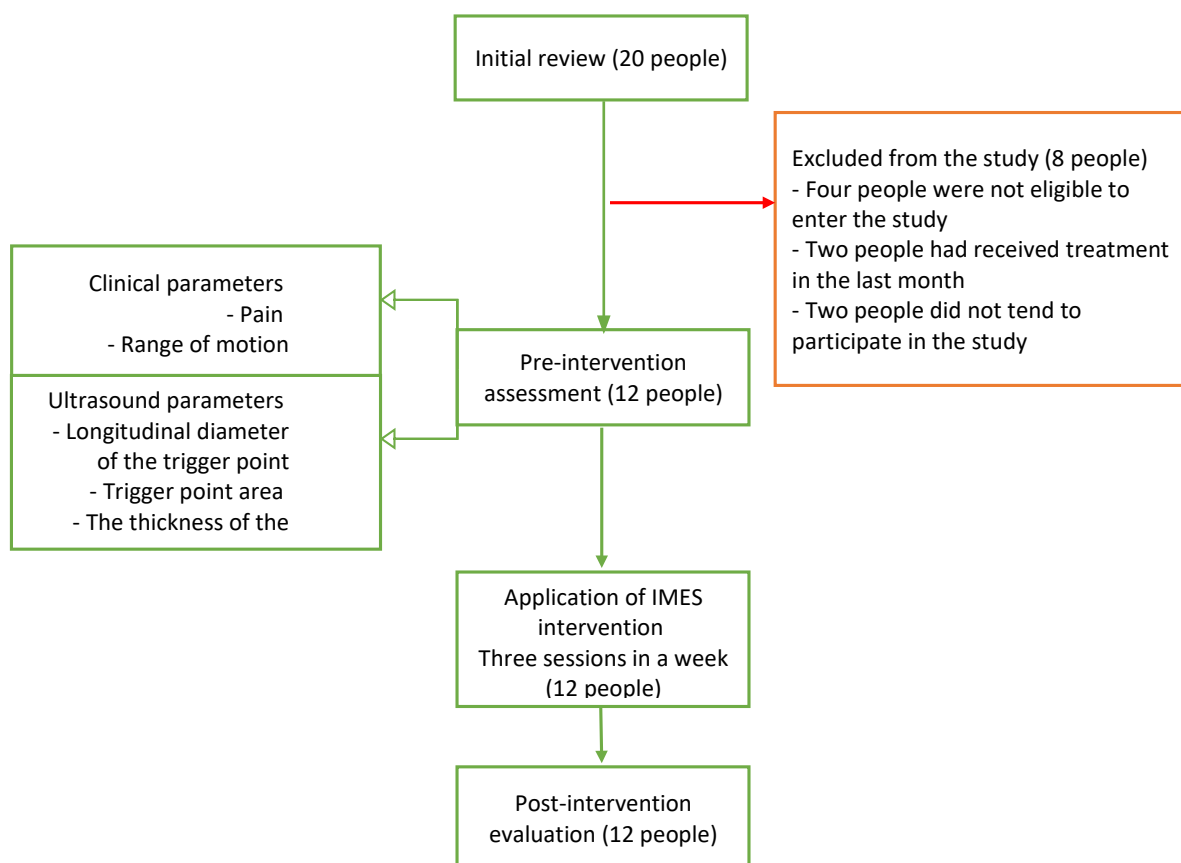
MD: The mean difference between before and after intervention; SMD: The standardized mean difference calculated by Cohens d.

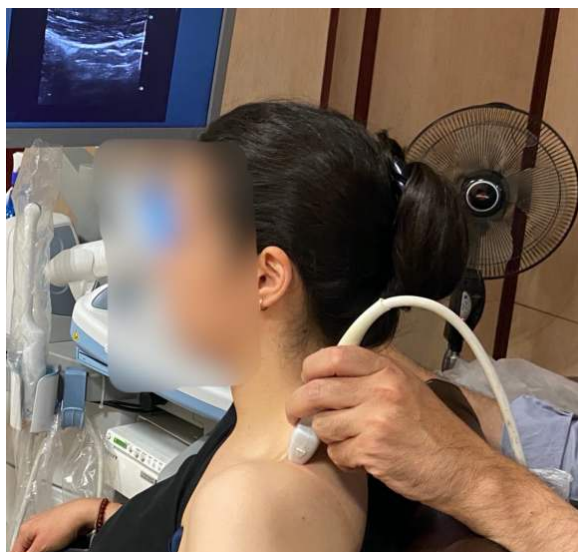\*Paired t-test.

According to [Table 2](#), the longitudinal diameter and area of the TrP at the time of measurement after three sessions of IMES intervention, have significantly decreased with very large effect size (P=0.0000). Also, the upper trapezius muscle thickness significantly decreased after three intervention sessions, with a small effect size (P=0.016).

## Discussion

To the best of research teams knowledge, this study is the first that examines the effects of IMES intervention on ultrasound imaging parameters as an objective tool along with clinical variables in patients with TrPs in their upper trapezius muscles. The results showed that the neck rotation range motion and pain improved after

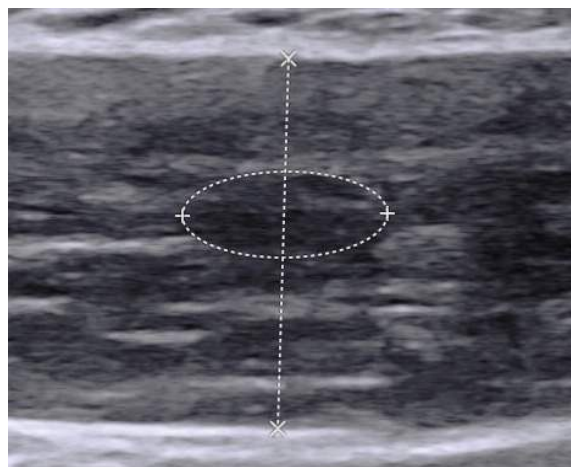
**Figure 2.** Clinical trial implementation stepsArchives of  
**Rehabilitation**

Archives of  
Rehabilitation**Figure 3.** Position of the patient during ultrasound imaging

the therapeutic intervention compared to pre-intervention. IMES reduced pain and increased neck rotation range of motion, with very large effect sizes. Regarding the ultrasound evaluation, the longitudinal diameter and TrP area decreased significantly with a very large effect size after three sessions of IMES intervention. However, the thickness of the upper trapezius muscle is reduced with a small effect size. This study provides promising objective effects for IMES intervention in patients with TrP of the upper trapezius muscle.

According to the integrated TrP hypothesis, an abnormal release of acetylcholine exists in the TrP area, which increases the tension of muscle fibers and causes capillary compression in the region; thus, metabolic demands increase and lead to the occurrence of TrP. These events lead to ischemia in the TrP area. This hypoxia causes cell destruction and the release of sensitizing substances, such as substance P, and stimulation of pain receptors and finally leads to pain and sensitivity to touch in the area. The integrated hypothesis offers positive feedback for TrP persistence. Studies have reported that this feedback must be broken to treat TrP [54].

An electrical burst current leading to contraction increases muscle blood flow and decreases static blood flow [48, 55-57]. Increased oxygenation reduces the overlap of muscle fibers (actin and myosin), leading to decreased hypoxia and, thus, the concentration of chemicals in the area. As a result, the stimulation of pain receptors by chemicals is reduced. Since the current used in the present study leads to contraction in the target muscle, probably one of the effective mechanisms

Archives of  
Rehabilitation**Figure 4.** B-mode ultrasound TrP in the upper trapezius muscle

of this intervention is due to increasing blood flow and thus reducing hypoxia. On the other hand, peripheral receptors of opioids also seem to be crucial in reducing pain by electrical stimulation with low frequencies [58]. Considering that the frequency used in this study was 2 Hz, this mechanism is probably another reason for improving pain and symptoms caused by this intervention.

Four studies have investigated the effects of this intervention on TrP symptoms [21-24]. In 2008, Lee et al. examined the impact of this intervention on the TrP of the upper trapezius muscle and the levator scapula and reported promising effects. Although objective tools were not used in this study, the results were consistent with the current research [21]. In another study, researchers investigated the effects of this intervention on thoracic pain and reported positive outcomes for pain relief [22]. In 2015, Sumen et al. investigated the impacts of IMES compared to low-level laser on TrP of the upper trapezius muscle. Researchers reported positive effects of this intervention with exercise therapy. Although the current used in this study has not led to muscle contraction, the results of this study are also consistent with our research [23]. In 2017, a study examined the effectiveness of this intervention compared to the placebo group and reported improvement in pain and range of motion [24].

Overall, previous studies have investigated the effect of IMES intervention on TrP only with clinical and subjective parameters, such as pain and range of motion. The results of these studies are consistent with the present study, and they have reported promising effects of this intervention on the clinical symptoms of people with TrPs. None of the previous studies have investigated the impact of this intervention using objective parameters.

In the current study, ultrasound imaging parameters are also examined in addition to reviewing clinical parameters. The results show promising and positive effects on the investigated parameters.

Studies have shown that muscle ultrasound is a reliable tool to examine TrP characteristics, such as size, stiffness, and blood flow, and can also help correctly diagnose the presence of TrP [42, 44, 59]. Some studies have investigated the effects of dry needling on TrP using ultrasound. These studies investigated size, stiffness, and blood flow [60, 61]. To the best of the research team's knowledge, this study is the first to examine the effects of IMES intervention on TrP using ultrasound imaging as an objective tool. The results showed promising effects for this intervention on ultrasound parameters in people with TrP of the upper trapezius muscle.

This study had several limitations. The small sample size of this study prevents a definitive conclusion. No other control or comparison group exists to compare its effectiveness with the IMES intervention. Only the immediate effects of this intervention on people have been examined in this study, and the long-term results of this type of intervention require separate studies.

## Conclusion

This study shows that three sessions of IMES intervention in people with TrP of the upper trapezius muscle may have promising effects on reducing pain, increasing range of motion, and improving ultrasound parameters, including TrP size and muscle thickness. The impact of this intervention on the TrP of the upper trapezius muscle has not been determined definitively yet. Further research with a larger sample size and control group is needed to evaluate the long-term effectiveness of this intervention compared to other interventions on patients with TrP of the upper trapezius muscle.

## Ethical Considerations

### Compliance with ethical guidelines

Ethical approval was obtained from [Shahid Beheshti University of Medical Sciences](#) (Code: IR.SBMU.RE-TECH.REC.1399.480). All participants were informed about the study objectives and methods and signed a written consent form. They were assured of the confidentiality of their information and were free to leave at any time.

## Funding

This article was extracted from the PhD thesis of Monavar Hadizadeh, approved by Department of Physiotherapy, School of Rehabilitation, [Shahid Beheshti University of Medical Sciences](#).

## Authors' contributions

Conceptualization: Monavar Hadizadeh, Abbas Rahimi, Meisam Velayati, Farrokh Naderi and John Damerholt; Methodology: Manovar Hadizadeh, Abbas Rahimi, Farrokh Naderi and John Damerholt; Research and review, analysis, drafting: Manovar Hadizadeh and Mohammad Javaherian; Sources: Manavar Hadizadeh; Visualization: Monavar Hadizadeh and Meysam Velayati; Supervision: Monavar Hadizadeh, Abbas Rahimi and Farrokh Naderi; Project management: Monavar Hadizadeh and Abbas Rahimi; Editing and finalization: All authors.

## Conflict of interest

The authors declared no conflict of interest.

## Acknowledgments

The present article is part of a PhD thesis and was partially supported by the School of Rehabilitation, [Shahid Beheshti University of Medical Sciences](#).

This Page Intentionally Left Blank



## مقاله پژوهشی

## بررسی اثرات تحریک الکتریکی داخل عضلانی بر پارامترهای بالینی و سونوگرافی نقاط ماشه‌ای: مطالعه چندموردی

منور هادی‌زاده<sup>۱</sup>، عباس رحیمی<sup>۱</sup>، محمد جواهریان<sup>۲</sup>، میثم ولایتی<sup>۳</sup>، فرخ نادری<sup>۴</sup>، جان دامرهولت<sup>۵</sup>

۱. گروه فیزیوتراپی، دانشکده توانبخشی، دانشگاه علوم پزشکی شهید بهشتی، تهران، ایران.
۲. گروه فیزیوتراپی، دانشکده توانبخشی، دانشگاه علوم پزشکی تهران، تهران، ایران.
۳. گروه رادیولوژی، بیمارستان ارتوپدی اختر، دانشگاه علوم پزشکی شهید بهشتی، تهران، ایران.
۴. گروه رادیولوژی، دانشکده پزشکی، دانشگاه علوم پزشکی ایران، تهران، ایران.
۵. مرکز مراقبت‌های فیزیکی بتسده، بتسده، ایالت متحده.
۶. گروه علوم توانبخشی و فیزیوتراپی، دانشکده پزشکی، دانشگاه مرلینده، مرلینده، ایالات متحده.

Use your device to scan and read the article online



**Citation** Hadizadeh M, Rahimi A, Javaherian M, Velayati M, Naderi F, Dommerholt J. The Effects of Intramuscular Electrical Stimulation on Clinical and Sonographic Parameters in the People With Trigger Points: A Case Series Study. *Archives of Rehabilitation*. 2023; 24(3):418-435. <https://doi.org/10.32598/RJ.24.3.3653.1>

**doi** <https://doi.org/10.32598/RJ.24.3.3653.1>



**هدف** سندرم درد مایوفاشیال یک اختلال بالینی با شیوع ۸۵ درصد است. مشخصه آن وجود نقاط ماشه‌ای است که معمولاً تمام افراد در طول عمر خود حداقل برای ۱ بار با آن‌ها مواجه می‌شوند. درمان‌های فیزیوتراپی و پزشکی متفاوتی برای درمان سندرم درد مایوفاشیال استفاده می‌شوند. مداخله تحریک الکتریکی داخل عضلانی یک مداخله نسبتاً جدید برای دردهای عضلانی اسکلتی است. هدف این مطالعه بررسی تأثیرات مداخله تحریک الکتریکی داخل عضلانی بر پارامترهای بالینی و همچنین پارامترهای تصویربرداری سونوگرافی مرتبط با نقاط ماشه‌ای در بیماران با نقاط ماشه‌ای در عضله تراپزیوس فوقانی است.

**روش بررسی** این مطالعه یک کارآزمایی بالینی به صورت مطالعه مطالعه چندموردی است. در این مطالعه ۱۲ شرکت‌کننده که دارای نقاط ماشه‌ای در عضله تراپزیوس فوقانی بوده‌اند تحت درمان و ارزیابی قرار گرفته‌اند. شرکت‌کنندگان ۳ بار در طول ۱ هفته تحت درمان تحریک الکتریکی داخل عضلانی قرار گرفتند. متغیرهای درد و دامنه حرکتی چرخش گردن در زمان‌های قبل و بعد از مداخله به ترتیب با ابزار Visual Analogue Scale و گونیامتر ارزیابی شدند. پارامترهای سونوگرافی، شامل قطر طولی و مساحت نقطه ماشه و همچنین ضخامت عضله تراپزیوس فوقانی با تصویربرداری سونوگرافی B-mode اندازه‌گیری و ارزیابی شدند. مقادیر اندازه‌گیری شده قبل و بعد با استفاده از آزمون آماری تی زوجی با در نظر گرفتن سطح معناداری ۰/۰۵ مقایسه شدند.

**یافته‌ها** در پایان ۳ جلسه درمانی تحریک الکتریکی داخل عضلانی، درد و دامنه حرکتی چرخش گردن به همان سمت به طور معنی‌داری بهبود یافته بود ( $P < 0/05$ ). همچنین اندازه‌گیری‌های تصویربرداری سونوگرافی، از جمله قطر طولی و مساحت نقطه ماشه و همچنین قطر عضله تراپزیوس فوقانی به طور قابل توجهی در مقایسه با اندازه‌گیری‌های قبل از اعمال مداخله تحریک الکتریکی داخل عضلانی کاهش یافته بود ( $P < 0/05$ ).

**نتیجه‌گیری** به نظر می‌رسد مداخله تحریک الکتریکی داخل عضلانی می‌تواند تأثیرات مثبت و امیدوارکننده‌ای بر پارامترهای بالینی و همچنین اندازه‌گیری‌های سونوگرافی در بیماران با نقطه ماشه‌ای در عضله تراپزیوس فوقانی داشته باشد. اما برای بررسی اثرات بلندمدت تحریک الکتریکی داخل عضلانی و همچنین مقایسه با مداخلات درمانی دیگر به مطالعات بیشتر با حجم نمونه بزرگ‌تر و دارای گروه‌های کنترل نیاز است.

**کلیدواژه‌ها** نقطه ماشه‌ای، درد مایوفاشیال، تحریک الکتریکی داخل عضلانی، تصویر برداری سونوگرافی

تاریخ دریافت: ۲۰ مهر ۱۴۰۱

تاریخ پذیرش: ۲۵ بهمن ۱۴۰۲

تاریخ انتشار: ۰۹ مهر ۱۴۰۲

\* نویسنده مسئول:

دکتر عباس رحیمی

نشانی: تهران، دانشگاه علوم پزشکی شهید بهشتی، دانشکده توانبخشی، گروه فیزیوتراپی.

تلفن: +۹۸ ۷۷۵۴۲۰۵۷ (۲۱)

رایانامه: a\_rahimi@sbmu.ac.ir

## مقدمه

معاینه کننده، عمق عضله و همچنین به فعال یا نهفته بودن نقاط ماشه‌ای<sup>۴</sup> مرتبط باشد و تنها عضله مبتلا را نسبت به سالم متمایز کند و مکان دقیق نقاط ماشه‌ای را تعیین نکند [۳۰-۴۰]. اخیراً مطالعاتی ویژگی‌های مورفولوژی و همچنین همودینامیک نقاط ماشه‌ای را با ابزار عینی سونوگرافی بررسی کرده و نشان داده‌اند تشخیص دقیق‌تر و ارزیابی نقاط ماشه‌ای می‌تواند با این روش بهبود یابد [۴۱-۴۳].

همان‌طور که ذکر شد، با وجود شیوع بالای نقطه ماشه‌ای، این عارضه اغلب در اختلالات عضلانی اسکلتی نادیده گرفته می‌شود. از طرفی مطالعات محدودی وجود دارد که اثرات امیدوارکننده‌ای را برای تحریک الکتریکی داخل عضلانی نشان دهد. در همه این مطالعات فقط از ابزارهای بالینی و ذهنی برای بررسی اثرات استفاده شده است. در مطالعه حاضر، اثرات تحریک الکتریکی داخل عضلانی بر علائم نقاط ماشه‌ای هم از نظر بالینی و هم به صورت عینی به وسیله تصویربرداری سونوگرافی بررسی شده است. این مطالعه بالینی با هدف بررسی اثرات درمانی مداخله تحریک الکتریکی داخل عضلانی بر علائم بالینی و همچنین پارامترهای تصویربرداری سونوگرافی مرتبط با نقاط ماشه‌ای در بیماران مبتلا به نقاط ماشه‌ای عضله تراپزیوس فوقانی انجام شده است.

## روش‌ها

این مطالعه یک کارآزمایی بالینی چندموردی<sup>۵</sup> است. این مطالعه در سال ۱۳۹۹ به مدت ۲ ماه در دانشگاه علوم پزشکی شهید بهشتی، تهران انجام شده است. کمیته اخلاق دانشگاه علوم پزشکی شهید بهشتی (IR.SBMU.RETECH. REC.1399.480) این مطالعه را تأیید کرده است. قبل از شروع، همه شرکت‌کنندگان در مورد مراحل، اهداف و روش‌های مطالعه آگاه می‌شدند و سپس در صورت رضایت برای شرکت در پژوهش حاضر تمام افراد شرکت‌کننده رضایت‌نامه آگاهانه کتبی را امضا می‌کردند. همچنین آن‌ها اجازه داشتند در هر زمان بدون ارائه دلیل خاصی مطالعه را ترک کنند.

افراد دارای علائم ناشی از نقطه ماشه‌ای در عضله تراپزیوس فوقانی با استفاده از آگهی در دانشکده توانبخشی و همچنین در فضای مجازی جهت بررسی‌های اولیه به محل پژوهش دعوت می‌شدند. معیارهای ورود به مطالعه به این شرح بود: ۱. خانم‌های ۲۰ تا ۳۵ ساله که دارای نقطه ماشه‌ای در عضله تراپزیوس فوقانی با توجه به این معیارها [۴۴]: الف) وجود یک باند محکم عضلانی؛ ب) یک نقطه حساس به لمس؛ ج) درد ارجاعی؛ ۲. تأیید وجود نقطه ماشه‌ای به شکل ناحیه هایپواکویک در تصویر B-mode با استفاده از تکنیک سونوگرافی [۴۵]. ۳. داشتن درد همراه با نقطه

دردهای عضلانی اسکلتی یکی از شایع‌ترین دلایل مراجعه به کلینیک‌های پزشکی یا فیزیوتراپی هستند. این عارضه هم‌اکنون از مهم‌ترین دغدغه‌های جوامع بشری به حساب می‌آید [۱، ۲]. درد مایوفاشیال یکی از علل شایع دردهای عضلانی اسکلتی است که تا ۸۵ درصد از جمعیت را تحت تأثیر قرار می‌دهد [۳-۵]. این عارضه تأثیرات قابل توجهی بر کیفیت زندگی افراد دارد [۶]. یکی از ویژگی‌های اصلی سندرم درد مایوفاشیال<sup>۱</sup> وجود نقاط ماشه‌ای<sup>۲</sup> است که بسیار شایع هستند [۳، ۷، ۸]. این نقاط معمولاً همراه با عارضه‌های دیگر نیز دیده می‌شوند و می‌توانند علائم آن عارضه‌ها را تشدید و یا حتی شبیه‌سازی کنند. از این جهت پیشنهاد شده است در صورت تشخیص وجود نقاط ماشه‌ای، این عارضه قبل و یا حداقل هم‌زمان با بیماری همراه، درمان شود [۹-۱۲].

درمانگران از مداخلات متفاوتی برای کاهش علائم و مدیریت سندرم درد مایوفاشیال استفاده می‌کنند، این مداخلات شامل درمان‌های دستی، مداخلات الکتروتراپی، اکوپانکچر، تمرین درمانی و تزریقات دارویی است. درحالی که شواهد قابل قبولی برای برخی از مداخلات فیزیوتراپی و درمان دستی وجود دارد، مطالعات نیاز به تحقیقات بیشتری را برای بررسی اثرات پلاسبو، تعیین دُز مناسب و همچنین بررسی میزان ماندگاری اثرات درمانی این مداخلات پیشنهاد کرده‌اند [۱۳-۱۸]. تحریک الکتریکی داخل عضلانی<sup>۳</sup> یک روش درمانی نسبتاً جدید برای عارضه‌های عضلانی اسکلتی است که اخیراً مورد استفاده قرار می‌گیرد. اثربخشی این مداخله درمانی برای دردهای عضلانی در تعداد محدودی از مطالعات با نتایج نسبتاً امیدوارکننده ارزیابی و گزارش شده است [۱۹-۲۴]. تا به امروز، تنها از ابزارهای بالینی و ذهنی برای بررسی تغییرات حاصل از این مداخله در افراد استفاده شده است. هیچ‌یک از مطالعات گذشته از روش‌های عینی برای تعیین مکان دقیق نقطه ماشه‌ای و همچنین بررسی اثرات درمانی این مداخله استفاده نکردند.

علی‌رغم شیوع بالای سندرم درد مایوفاشیال، این عارضه اغلب به درستی تشخیص داده نمی‌شود و درمانگران ممکن است به تسکین علائم این عارضه با استفاده از مداخلات دارویی بپردازند [۲۵]. باتوجه به اینکه تا کنون معیارهای تشخیصی عینی پذیرفته شده همگانی برای این عارضه وجود نداشته است، معمولاً تشخیص و تعیین مکان نقاط ماشه‌ای به صورت دستی انجام می‌شود [۲۶]. چندین مطالعه تکرارپذیری ضعیف و برخی تکرارپذیری بهتری را برای ارزیابی دستی جهت تشخیص و تعیین مکان نقطه ماشه‌ای نشان دادند [۲۷-۲۹]. همچنین مطالعات گزارش کردند که تکرارپذیری ممکن است با تجربه

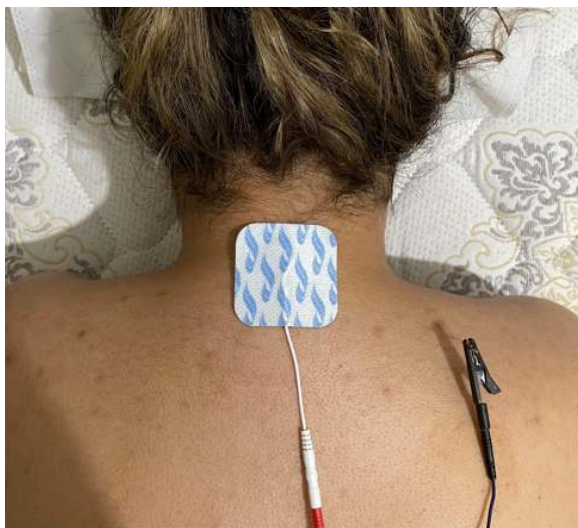
1. Myofascial pain syndrome (MPS)
2. Trigger Points (Trps)
3. Intramuscular Electrical Stimulation (IMES)

4. Active or Latent Trp
5. Case series

با مقیاس دیداری درد اندازه‌گیری می‌شد. شرکت‌کنندگان سطح درد خود را روی خط کش ۱۰ سانتی‌متری (۱۰۰ میلی‌متر) با در نظر گرفتن اینکه صفر نشان‌دهنده عدم وجود درد و ۱۰ به معنای بیشترین درد قابل تصور است، علامت‌گذاری می‌کردند. تکرارپذیری عالی این ابزار برای اندازه‌گیری درد حاد قبلاً گزارش شده است [۵۰-۵۲]. برای اندازه‌گیری دامنه حرکتی، محور گونیامتر بر روی مرکز جمجمه قرار می‌گرفت. بازوی ثابت گونیامتر موازی با خط فرضی بین ۲ زائده آکرومیون قرار می‌گرفت و بازوی متحرک آن به موازات نوک بینی قرار داشت. شرکت‌کنندگان حرکت را انجام می‌دادند و درجه حرکت ثبت می‌شد [۵۳]. تکرارپذیری عالی این ابزار برای اندازه‌گیری دامنه حرکت فعال قبلاً گزارش شده است [۵۴]. تمامی متغیرها در هر زمان ارزیابی ۳ بار مورد ارزیابی قرار می‌گرفتند و میانگین آن‌ها به عنوان نتیجه نهایی ارزیابی توسط درمانگر ثبت می‌شد.

#### پارامترهای سونوگرافی

متغیرهای سونوگرافی مورد بررسی در این پژوهش، شامل قطر طولی و مساحت نقطه ماشه‌ای و همچنین ضخامت عضله تراپزیوس فوقانی است. تصاویر سونوگرافی عضله تراپزیوس فوقانی با استفاده از پروب خطی دستگاه سونوگرافی با فرکانس ۴ تا ۱۵ مگاهرتز ثبت شده است (Aixplorer Supersonic, Imagine, France, 2017). برای ثبت تصاویر سونوگرافی، شرکت‌کنندگان در وضعیت ریلکس به صورتی که مفاصل زانو و ران ۹۰ درجه خم بود و دست‌ها بر روی تکیه‌گاه صندلی قرار گرفته بود نشستند (تصویر شماره ۳). پروب خطی عمود بر عضله تراپزیوس فوقانی، به صورت موازی با فیبرهای عضلانی قرار داده می‌شد. پروب تا جایی حرکت داده می‌شد که فیبرهای عضله تراپزیوس فوقانی در تصویر به صورت موازی مشاهده می‌شدند سپس تصویر B-mode از عضله تراپزیوس و نقطه ماشه‌ای ثبت



توانبخشی

ماشه‌ای عضله تراپزیوس فوقانی بیش از ۳ در مقیاس دیداری درد که درد متوسط در نظر گرفته می‌شود [۴۶].

معیارهای خروج از مطالعه: ۱. داشتن سابقه بیماری‌های عضلانی مانند میوپاتی؛ ۲. بیماران مبتلا به فیبرومیالژیا؛ ۳. داشتن بدخیمی یا بیماران مستعد به عفونت؛ ۴. اختلالات عصبی؛ ۵. سابقه جراحی در ناحیه گردن و شانه؛ ۶. سابقه پاسخ بد به طب سوزنی یا سوزن خشک [۴۷]؛ ۷. استفاده از داروهای ضد انعقاد [۴۷]؛ ۸. ترس قابل توجه از سوزن خشک [۴۷]؛ ۹. بیماری عروقی [۴۷]؛ ۱۰. دیابت [۴۷]؛ ۱۱. سابقه میگرن.

ابتدا شرکت‌کنندگان واجد شرایط احتمالی براساس معیارهای ذکر شده به یک مرکز تصویربرداری پزشکی دعوت می‌شدند. در ابتدا، وجود نقطه ماشه‌ای به صورت دستی و بالینی ارزیابی می‌شد [۴۴]. و محل آن علامت‌گذاری می‌شد. به منظور تأیید وجود نقطه ماشه‌ای، تصویربرداری سونوگرافی توسط رادیولوژیست باتجربه در سونوگرافی عضلانی اسکلتی انجام می‌شد. در صورت تأیید وجود نقطه ماشه‌ای به صورت ناحیه هایپواکوپیک در آن ناحیه، بیماران وارد مطالعه حاضر می‌شدند.

#### مداخله تحریک الکتریکی داخل عضلانی

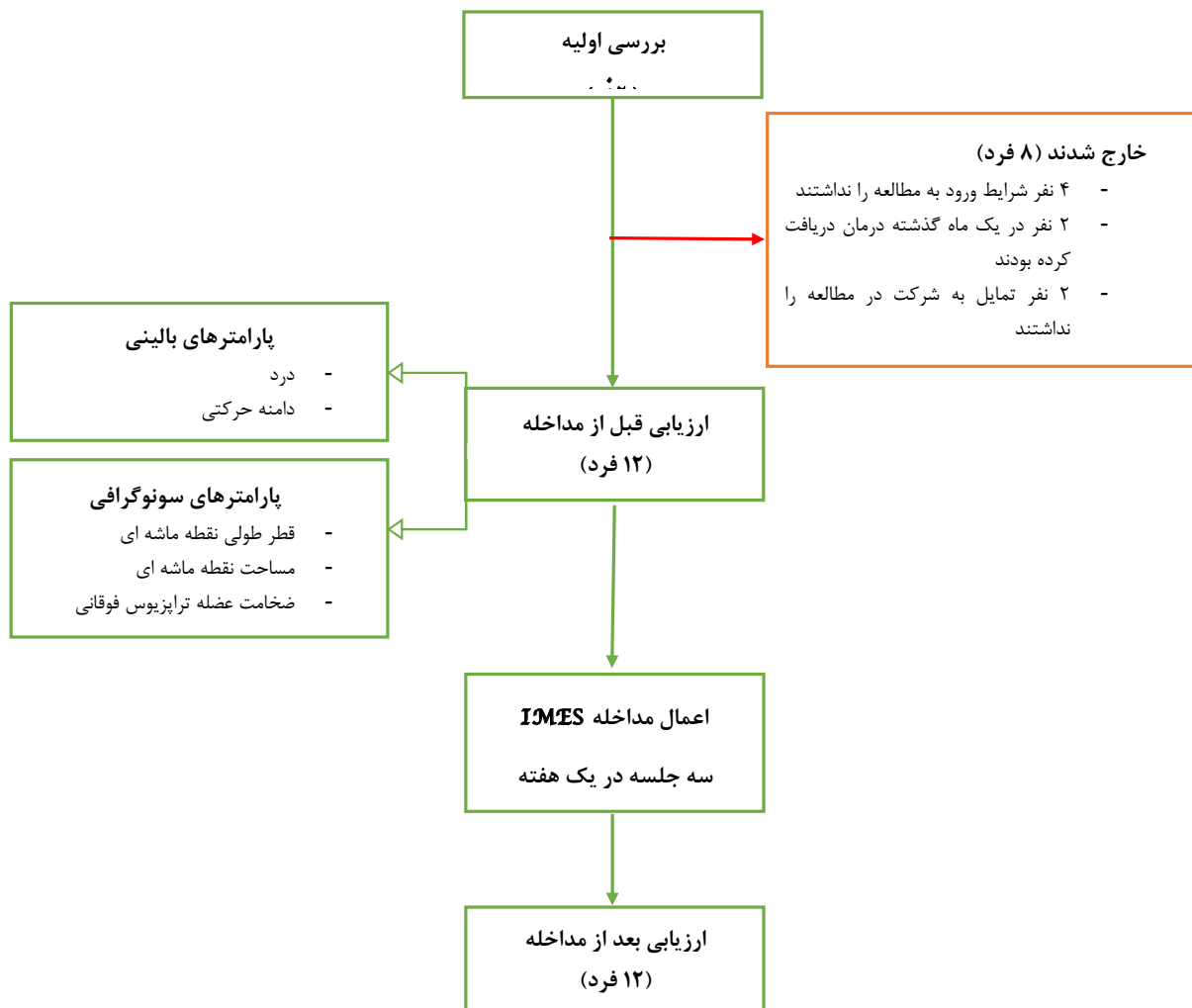
مداخله تحریک الکتریکی داخل عضلانی ۳ جلسه در طول ۱ هفته برای افراد شرکت‌کننده اعمال می‌شد. برای دریافت مداخله شرکت‌کنندگان در وضعیت به شکم خوابیده قرار می‌گرفتند، دست‌ها کنار بدن و سر در خط مرکزی قرار می‌گرفت. برای راحتی از رول زیر پیشانی استفاده می‌شد. محقق نقطه ماشه‌ای مشخص شده را به صورت انبری لمس می‌کرد و یک سوزن خشک را به سمت تحریک الکتریکی داخل عضلانی وارد می‌کرد [۴۸]. سپس الکتروود قطب کاتد به وسیله الکتروود انبری به سوزن متصل می‌شد و قطب آند با استفاده از الکتروود چسبان بر روی زائده خاری مهره C7 قرار می‌گرفت. جریان الکتریکی burst با فرکانس ۲ هرتز و عرض پالس ۲۰۰ میکروثانیه به مدت ۱۰ دقیقه [۴۹] به نقطه ماشه‌ای اعمال می‌شد (تصویر شماره ۱). شدت جریان تا زمانی که یک انقباض بدون درد در عضله قابل مشاهده بود افزایش می‌یافت. دستگاه مورد استفاده در این مطالعه (ES-160 by ITO (Japan)، قبل از شروع مراحل اجرایی پژوهش کالیبره شده بود.

#### متغیرهای مورد ارزیابی

##### پارامترهای بالینی

در این مطالعه شدت درد، چرخش فعال گردن (به همان سمت مبتلا) قبل از شروع جلسات و بلافاصله بعد از آخرین جلسه درمان (جلسه سوم) اندازه‌گیری شده است (تصویر شماره ۲). شدت درد

#### 6. Visual Analogue Scale (VAS)



## تصویر ۲. مراحل اجرای کارآزمایی بالینی

### توانبخشی

مورد بررسی قرار گرفت. با استفاده از آزمون تی زوجی، یک مقایسه قبل و بعد برای همه متغیرهای وابسته انجام شد. برای گزارش تخمین اثرات از اختلاف میانگین با فاصله اطمینان ۹۵ درصد، اختلاف میانگین استاندارد شده با فاصله اطمینان ۹۵ درصد با استفاده از اندازه اثر Cohen's d استفاده شده است. سطح معنی داری آماری کمتر از ۰/۰۵ تعیین شد. مقادیر ۰/۴۹-، ۰/۲۰، ۰/۷۹-۰/۵۰، ۱/۱۹-، ۰/۸۰ و ۱/۲۰< به ترتیب به عنوان اندازه اثر کوچک، متوسط، بزرگ و بسیار بزرگ در نظر گرفته شده‌اند.

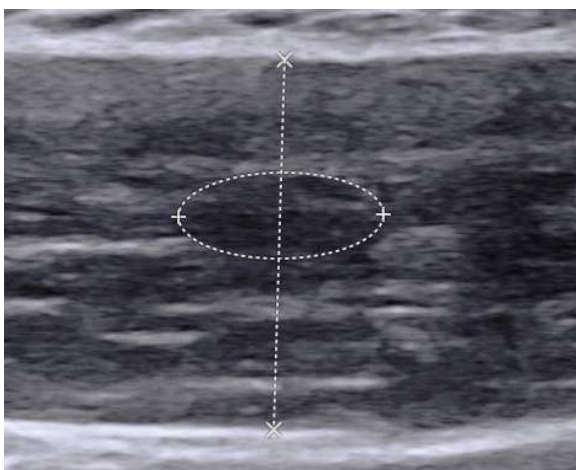
### یافته‌ها

۲۰ شرکت‌کننده به صورت داوطلبانه برای بررسی‌های اولیه در این طرح تحقیقاتی شرکت کردند. ۸ شرکت‌کننده به دلیل نداشتن معیارهای ورود، دریافت درمان‌های دیگر در بازه زمانی ۱ ماه قبل از شروع مطالعه و یا امتناع از دریافت مداخله درمانی مورداستفاده وارد طرح پژوهشی نشدند. در نهایت ۱۲

می‌شد. پس از تأیید ناحیه هایپوآکویک به عنوان نقطه ماشه‌ای، قطر طولی و مساحت روی تصویر منجمد اندازه‌گیری می‌شد (تصویر شماره ۴). همچنین فاصله عمودی ۲ غشای هایپراکو به عنوان ضخامت عضله اندازه‌گیری می‌شد (تصویر شماره ۴). تصویر برداری سونوگرافی یک تکنیک تکرارپذیر برای اندازه‌گیری مشخصات نقاط ماشه‌ای در عضله تراپزیوس فوقانی در بیماران مبتلا به سندرم درد مایوفاشیال است [۴۳، ۴۵]. تصویر برداری سونوگرافی ۳ بار در هر زمان ارزیابی انجام می‌شد و میانگین اندازه‌گیری‌ها به عنوان نتیجه نهایی ارزیابی توسط درمانگر ثبت می‌شد.

### روش تحلیل داده‌ها

برای تجزیه و تحلیل داده‌ها از نسخه ۱۳ Stata (Stata, COL- lege, Statin, Texas) استفاده شد. میانگین به همراه انحراف معیار برای داده‌های پیوسته گزارش شده است. نرمال بودن داده‌ها برای تمامی متغیرها با استفاده از آزمون شاپیرو ویلک

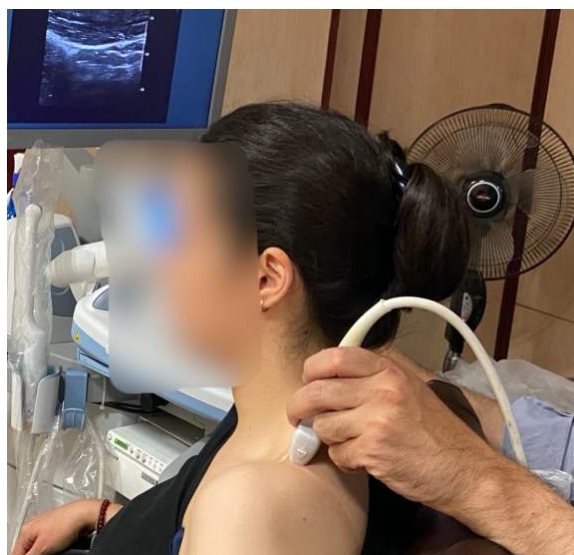

توانبخشی

تصویر ۴. تصویر سونوگرافی B-mode نقطه ماشه‌ای در عضله تراپزیوس فوقانی

باتوجه به نتایج گزارش شده در جدول شماره ۱ تغییرات شدت درد افراد شرکت کننده پس از اعمال ۳ جلسه مداخله تحریک الکتریکی داخل عضلانی کاهش یافته و این تغییرات با اندازه اثر بسیار بزرگ معنی دار بوده است ( $P=0/000$ ). همچنین متغیر دامنه حرکتی چرخش گردن به همان سمت مبتلا پس از اعمال جلسات مداخله تحریک الکتریکی داخل عضلانی افزایش یافته است و این تغییرات نیز با اندازه اثر بسیار بزرگ معنی دار بوده است ( $P=0/000$ ).

باتوجه به نتایج گزارش شده در جدول شماره ۲ متغیرهای تصویربرداری سونوگرافی، شامل قطر طولی نقطه ماشه‌ای و مساحت نقطه ماشه‌ای در زمان اندازه‌گیری بعد از اعمال ۳ جلسه مداخله تحریک الکتریکی داخل عضلانی کاهش یافته‌اند و تغییرات این ۲ متغیر نیز با اندازه اثر بسیار بزرگ معنی دار بوده است ( $P=0/000$ ). همچنین متغیر ضخامت عضله تراپزیوس فوقانی پس از اعمال ۳ جلسه مداخله کاهش یافته است، اما تغییرات مرتبط با این متغیر با اندازه اثر کوچک معنی دار بوده است ( $P=0/016$ ).



توانبخشی

تصویر ۳. پوزیشن قرارگیری بیمار در طول تصویربرداری سونوگرافی

شرکت کننده خانم با نقطه ماشه‌ای در عضله تراپزیوس فوقانی وارد مطالعه شدند (تصویر شماره ۲). میانگین و انحراف معیار مشخصات جمعیت شناختی شامل متغیرهای سن و طول مدت داشتن علائم در افراد شرکت کننده به ترتیب  $27/25 \pm 5/41$  سال و  $12/00 \pm 5/72$  ماه بوده است.

نتایج و تغییرات مرتبط با پارامترهای بالینی اندازه‌گیری شده، شامل متغیرهای درد و دامنه حرکتی چرخش گردن به همان سمت مبتلا در جدول شماره ۱ و نتایج و تغییرات مرتبط با پارامترهای تصویربرداری سونوگرافی، شامل متغیرهای قطر طولی و مساحت نقطه ماشه‌ای و همچنین ضخامت عضله تراپزیوس فوقانی در جدول شماره ۲ فهرست شده است. نتایج آزمون شاپیرو ویلکز نشان داد توزیع تمامی متغیرهای بالینی و همچنین تصویربرداری سونوگرافی وابسته نرمال است ( $P>0/05$ ). همه شرکت کنندگان (۱۲ نفر) تمام جلسات درمان (۳ جلسه در طول ۱ هفته) و اندازه‌گیری را تکمیل کردند (تصویر شماره ۲).

جدول ۱. مقایسه پارامترهای بالینی در زمان‌های قبل و بعد از مداخله تحریک الکتریکی داخل عضلانی (تعداد=۱۲)

متغیر	پارامترهای بالینی		زمان اندازه‌گیری (میانگین $\pm$ انحراف معیار)		p <sup>c</sup>
	قبل از مداخله	بعد از مداخله	اختلاف میانگین <sup>a</sup> (۹۵ CI درصد)	اختلاف میانگین استاندارد شده <sup>b</sup> (۹۵ CI درصد)	
درد (میلی‌متر)	۵۷/۵۴ $\pm$ ۱۶/۴۶	۲۲/۵۰ $\pm$ ۱۲/۵۵	-۳۵/۰۴ (-۴۴/۵۹ - ۲۵/۴۹)	-۲/۳۹ (-۳/۸۸ - ۰/۹۱)	<0/001
دامنه حرکتی چرخش گردن (درجه)	۵۹/۹۹ $\pm$ ۳/۳۵	۷۳/۴۶ $\pm$ ۵/۲۲	۱۳/۴۶ (۱۰/۴۰ - ۱۶/۵۲)	۳/۰۷ (۱/۴۰ - ۴/۷۴)	<0/001

توانبخشی

<sup>a</sup> mean difference between before and after intervention

<sup>b</sup> standardized mean difference calculated by Cohens d

<sup>c</sup> presented as P of paired t-test

جدول ۲. مقایسه پارامترهای تصویربرداری سونوگرافی در زمان‌های قبل و بعد از مداخله تحریک الکتریکی داخل عضلانی (تعداد=۱۲)

متغیر	زمان اندازه‌گیری (میانگین ± انحراف معیار)		اختلاف میانگین <sup>A</sup> (۹۵ CI درصد)	اختلاف میانگین استاندارد شده <sup>B</sup> (۹۵ CI درصد)	p <sup>C</sup>
	قبل از مداخله	بعد از مداخله			
قطر طولی نقطه ماشه‌ای (میلی‌متر)	۸/۴۷±۰/۶۴	۵/۸۹±۱/۰۴	-۲/۵۸ (-۳/۴۸ -۱/۶۷)	-۲/۹۸ (-۴/۶۲ -۱/۳۴)	<۰/۰۰۱
مساحت نقطه ماشه‌ای (میلی‌متر مربع)	۲۵/۶۹±۴/۶۸	۱۳/۳۴±۳/۷۶	-۱۲/۳۳ (-۱۶/۶۲ -۸/۰۴)	-۲/۹۰ (-۴/۵۳ -۱/۲۸)	<۰/۰۰۱
ضخامت عضله تراپزیوس فوقانی (میلی‌متر)	۱۰/۵۰±۲/۰۴	۹/۴۶±۲/۱۸	-۱/۰۴ (-۱/۸۴ -۰/۲۳)	-۰/۴۹ (-۱/۶۴ -۰/۲۳)	۰/۰۱۶

توانبخشی

<sup>A</sup> mean difference between before and after intervention<sup>B</sup> standardized mean difference calculated by Cohens d<sup>C</sup> presented as P of paired t-test

می‌شود که نهایتاً به آزادسازی مواد حساس‌کننده مانند ماده P و تحریک گیرنده‌های درد و نهایتاً به ایجاد درد و حساسیت به لمس در ناحیه مربوطه منجر می‌شود. فرضیه یکپارچه یک چرخه بازخورد مثبت را برای ماندگاری و تداوم نقطه ماشه‌ای نشان می‌دهد. مطالعات گزارش کرده‌اند برای درمان نقطه ماشه‌ای این چرخه باید شکسته شود [۶].

جریان الکتریکی burst که به انقباض عضلانی منجر شود، جریان خون عضلانی را افزایش می‌دهد و می‌تواند جریان خون استاتیک را کاهش دهد [۴۹، ۵۵-۵۷]. افزایش اکسیژن‌رسانی می‌تواند هم‌پوشانی و کوتاه‌شدگی فیبرهای عضلانی (اکتین و میوزین) را کاهش دهد که می‌تواند به کاهش هایپوکسی و در نتیجه غلظت مواد شیمیایی در ناحیه منجر شود. در نتیجه تحریک گیرنده‌های درد توسط مواد شیمیایی نیز کاهش می‌یابد. از آنجایی که جریان استفاده‌شده در مطالعه حاضر به ایجاد انقباض‌های بدون درد در عضله مورد نظر منجر می‌شود، احتمالاً یکی از مکانیسم‌های اثرگذاری این مداخله به علت افزایش جریان خون و کاهش دادن هایپوکسی و همچنین کاهش هم‌پوشانی فیبرهای عضلانی در ناحیه مورد نظر باشد. از طرفی به نظر می‌رسد گیرنده‌های محیطی اپیویدها نیز در کاهش درد به وسیله تحریک الکتریکی با فرکانس‌های پایین نقش دارند [۵۸]. با توجه به اینکه فرکانس استفاده‌شده در این مطالعه ۲ هرتز بوده است، احتمالاً دلیل دیگری برای بهبود درد و علائم ناشی از اعمال این مداخله، این مکانیسم است.

۴ مطالعه اثرات این مداخله را بر علائم نقاط ماشه‌ای مورد بررسی قرار داده‌اند [۲۱-۲۴]. در سال ۲۰۰۸، لی و همکارانش تأثیر این مداخله را بر روی نقاط ماشه‌ای عضله تراپزیوس فوقانی و لواتور اسکپولا بررسی کردند و اثرات امیدوارکننده‌ای را در کاهش علائم بیماران گزارش کردند. هرچند در این مطالعه از ابزارهای

## بحث

بر اساس دانسته‌های تیم تحقیق، این مطالعه اولین پژوهش بالینی است که تأثیرات مداخله تحریک الکتریکی داخل عضلانی را بر پارامترهای تصویربرداری سونوگرافی به‌عنوان ابزار عینی برای بررسی نقاط ماشه‌ای همراه با بررسی متغیرهای بالینی در بیماران مبتلا به نقطه ماشه‌ای در عضله تراپزیوس فوقانی بررسی می‌کند. به‌طور کلی، نتایج نشان می‌دهند درد و دامنه حرکتی چرخش کردن در افراد شرکت‌کننده پس از دریافت این مداخله درمانی نسبت به قبل از اعمال مداخله بهبود یافته است. تحریک الکتریکی داخل عضلانی، درد و دامنه حرکتی چرخش کردن را با اندازه اثر بسیار بزرگ بر اساس تفاوت‌های میانگین استاندارد شده به ترتیب کاهش و افزایش داده است. در ارزیابی سونوگرافی، قطر طولی و مساحت نقطه ماشه‌ای به‌طور قابل توجهی با اندازه اثر بسیار بزرگ بر اساس تفاوت‌های میانگین استاندارد شده پس از ۳ جلسه مداخله تحریک الکتریکی داخل عضلانی کاهش یافته است. اما ضخامت عضله تراپزیوس فوقانی با اندازه اثر کوچک کاهش یافته است. مطالعه حاضر اثرات عینی امیدوارکننده و مثبتی را برای مداخله تحریک الکتریکی داخل عضلانی در بیماران مبتلا به نقطه ماشه‌ای تراپزیوس فوقانی ارائه می‌دهد.

بر اساس فرضیه یکپارچه<sup>۷</sup> نقطه ماشه‌ای، در ناحیه نقطه ماشه‌ای آزادسازی غیرطبیعی استیل کولین وجود دارد. این پدیده تنش فیبرهای عضلانی را افزایش می‌دهد و در نتیجه باعث فشردگی شدن مویرگ‌ها در ناحیه مربوطه می‌شود. بنابراین نیازهای متابولیک افزایش یافته و به بروز نقطه ماشه‌ای میوفاشیال منجر می‌شود. این رخدادها می‌توانند به ایجاد کم‌خونی و ایسکمی در ناحیه نقطه ماشه‌ای منجر شوند. این هایپوکسی باعث تخریب سلولی

## 7. Integrated TrP hypothesis

دامنه حرکتی و بهبود پارامترهای سونوگرافی از جمله اندازه نقطه ماشه‌ای و همچنین ضخامت عضلانی داشته باشد. تأثیر این مداخله بر نقاط ماشه‌ای عضله تراپزیوس فوقانی در حال حاضر به‌طور قطعی مشخص نشده است. تحقیقات بیشتری با حجم نمونه بزرگ‌تر و گروه کنترل برای ارزیابی اثربخشی طولانی‌مدت این مداخله در مقایسه با سایر مداخلات بر روی بیماران مبتلا به نقاط ماشه‌ای عضله تراپزیوس فوقانی نیاز است.

#### محدودیت‌ها

چندین محدودیت مشخص برای این مطالعه وجود دارد. حجم نمونه کوچک این مطالعه مانع از نتیجه‌گیری قطعی می‌شود. گروه کنترل یا گروه مقایسه دیگری برای مقایسه اثربخشی آن با مداخله تحریک الکتریکی داخل عضلانی وجود ندارد. در مطالعه حاضر، تنها اثرات فوری این مداخله بر روی افراد مورد بررسی قرار گرفته است و بررسی نتایج درازمدت این نوع مداخله، نیازمند مطالعات جداگانه است.

#### ملاحظات اخلاقی

##### پیروی از اصول اخلاق پژوهش

کمیته اخلاق دانشگاه علوم پزشکی شهید بهشتی (IR.SBMU.RETECH.REC.1399.480) این مطالعه را تأیید کرده است. قبل از شروع، همه شرکت‌کنندگان در مورد مراحل، اهداف و روش‌های مطالعه آگاه می‌شدند و سپس در صورت رضایت برای شرکت در پژوهش حاضر تمام افراد شرکت‌کننده رضایت‌نامه آگاهانه کتبی را امضا می‌کردند. اطلاعات مرتبط با شرکت‌کنندگان محرمانه باقی می‌ماند و از کدهای عددی استفاده شده است. همچنین آن‌ها اجازه داشتند در هر زمان بدون ارائه دلیل خاصی مطالعه را ترک کنند.

#### حامی مالی

این مقاله از طرف نهادی حمایت مالی نشده است و برگرفته از پایان نامه دوره دکتری تخصصی فیزیوتراپی خانم منور هادی زاده در گروه فیزیوتراپی دانشگاه علوم پزشکی شهید بهشتی است.

#### مشارکت نویسندگان

مفهوم‌سازی: منور هادی‌زاده، عباس رحیمی، میثم ولایتی، فرخ نادری، جان دامرهولت؛ روش‌شناسی: منور هادی‌زاده، عباس رحیمی، فرخ نادری، جان دامرهولت؛ تحقیق و بررسی: منور هادی‌زاده، محمد جواهریان؛ تحلیل: منور هادی‌زاده، محمد جواهریان؛ منابع: منور هادی‌زاده؛ نگارش پیش‌نویس: منور هادی‌زاده، محمد جواهریان؛ ویراستاری و نهایی‌سازی: منور هادی‌زاده، عباس رحیمی، محمد جواهریان، میثم ولایتی،

عینی استفاده نشده است، اما نتایج این مطالعه با پژوهش حاضر همسواست [۲۱]. در مطالعه دیگری محققین اثرات این مداخله را بر درد ناحیه توراسیک بررسی کردند و اثرات مثبتی برای تسکین درد حاصل از این مداخله گزارش کردند [۲۲]. در سال ۲۰۱۵، سومن و همکارانش اثرات تحریک الکتریکی داخل عضلانی را در مقایسه با لیزر کم‌توان بر روی نقاط ماشه‌ای عضله تراپزیوس فوقانی بررسی کردند. محققان در این مطالعه اثرات مثبتی برای این مداخله همراه با تمرین درمانی گزارش کردند. علاوه‌براین، آن‌ها اثرات مثبتی را برای درمان لیزر کم‌توان گزارش کردند. هرچند جریان مورد استفاده در این مطالعه به انقباض عضلانی منجر نشده است، اما نتایج این مطالعه نیز با پژوهش ما همسو است [۲۳]. در سال ۲۰۱۷، مطالعه‌ای اثربخشی این مداخله را در مقایسه با گروه پلاسبو بررسی کرده است و بهبود درد و دامنه حرکتی را گزارش کردند [۲۴]. این مطالعه نیز با مطالعه حاضر همسو بوده است.

به‌طور کلی، مطالعات قبلی تأثیر مداخله تحریک الکتریکی داخل عضلانی را بر روی نقاط ماشه‌ای تنها با پارامترهای بالینی و ذهنی مانند درد و دامنه حرکتی بررسی کردند. یافته‌های این مطالعات با مطالعه حاضر همسو است و اثرات امیدوارکننده‌ای این مداخله بر علائم بالینی افراد مبتلا به نقاط ماشه‌ای را گزارش کرده‌اند. اما هیچ‌یک از مطالعات قبلی تأثیر این مداخله را با استفاده از پارامترهای عینی مورد بررسی قرار نداده است. در مطالعه حاضر علاوه بر بررسی پارامترهای بالینی، پارامترهای تصویربرداری سونوگرافی نیز بررسی شده است. نتایج نشان‌دهنده اثرات امیدوارکننده و مثبت بر پارامترهای مورد بررسی است.

مطالعات نشان داده‌اند سونوگرافی عضلانی ابزار قابل اعتماد برای بررسی ویژگی‌های نقاط ماشه‌ای، مانند اندازه، سفتی و جریان خون است و همچنین می‌تواند به تشخیص درست وجود نقاط ماشه کمک کند [۴۳، ۴۵، ۵۹]. برخی از مطالعات اثرات سوزن خشک بر روی نقاط ماشه‌ای را با استفاده از سونوگرافی بررسی کرده‌اند. در این مطالعات اندازه، سفتی و جریان خون بررسی شده است [۶۰، ۶۱]. براساس دانسته‌های تیم تحقیق، مطالعه حاضر اولین مطالعه‌ای است که اثرات مداخله تحریک الکتریکی داخل عضلانی را بر روی نقاط ماشه‌ای با استفاده از تصویربرداری سونوگرافی به‌عنوان یک ابزار عینی بررسی می‌کند. نتایج نشان‌دهنده تأثیرات امیدوارکننده‌ای برای این مداخله در پارامترهای سونوگرافی در افراد مبتلا به نقاط ماشه‌ای عضله تراپزیوس فوقانی است.

#### نتیجه‌گیری

این پژوهش نشان می‌دهد ۳ جلسه مداخله تحریک الکتریکی داخل عضلانی در افراد مبتلا به نقاط ماشه‌ای عضله تراپزیوس فوقانی ممکن است اثرات امیدوارکننده‌ای بر کاهش درد، افزایش

فرخ نادری، جان دامرهولت؛ بصری‌سازی: منور هادی‌زاده، میثم ولایتی؛ نظارت: منور هادی‌زاده، عباس رحیمی، فرخ نادری؛ مدیریت پروژه: منور هادی‌زاده، عباس رحیمی

### تعارض منافع

بنابر اظهار نویسندگان این مقاله تعارض منافع نداشته است.

## References

- [1] Blyth FM, March LM, Brnabic AJ, Jorm LR, Williamson M, Cousins MJ. Chronic pain in Australia: A prevalence study. *Pain*. 2001; 89(2-3):127-34. [DOI:10.1016/S0304-3959(00)00355-9] [PMID]
- [2] Magni G, Caldieron C, Rigatti-Luchini S, Merskey H. Chronic musculoskeletal pain and depressive symptoms in the general population. An analysis of the 1st National Health and Nutrition Examination Survey data. *Pain*. 1990; 43(3):299-307. [DOI:10.1016/0304-3959(90)90027-B] [PMID]
- [3] Mense S, Simons DG, Russell JJ. *Muscle pain: Understanding its nature, diagnosis, and treatment*. Pennsylvania: Lippincott Williams & Wilkins; 2001. [Link]
- [4] Simons DG. Understanding effective treatments of myofascial trigger points. *Journal of Bodywork and Movement Therapies*. 2002; 6(2):81-8. [DOI:10.1054/jbmt.2002.0271]
- [5] Zhuang X, Tan S, Huang Q. Understanding of myofascial trigger points. *Chinese Medical Journal*. 2014; 127(24):4271-7. [PMID]
- [6] Simons DG. Review of enigmatic MTrPs as a common cause of enigmatic musculoskeletal pain and dysfunction. *Journal of Electromyography and Kinesiology*. 2004; 14(1):95-107. [DOI:10.1016/j.jelekin.2003.09.018] [PMID]
- [7] Travell JG, Simons DG. *Myofascial pain and dysfunction: The trigger point manual*. Pennsylvania: Lippincott Williams & Wilkins; 1992. [Link]
- [8] Mense S, Gerwin RD. *Muscle pain: Understanding the mechanisms*. Berlin: Springer; 2010. [DOI:10.1007/978-3-540-85021-2]
- [9] Sergienko S, Kalichman L. Myofascial origin of shoulder pain: A literature review. *Journal of Bodywork and Movement Therapies*. 2015; 19(1):91-101. [DOI:10.1016/j.jbmt.2014.05.004] [PMID]
- [10] Chiarotto A, Clijsen R, Fernandez-de-Las-Penas C, Barbero M. Prevalence of myofascial trigger points in spinal disorders: A systematic review and meta-analysis. *Archives of Physical Medicine and Rehabilitation*. 2016; 97(2):316-37. [DOI:10.1016/j.apmr.2015.09.021] [PMID]
- [11] Alburquerque-García A, Rodrigues-de-Souza DP, Fernández-de-las-Peñas C, Alburquerque-Sendín F. Association between muscle trigger points, ongoing pain, function, and sleep quality in elderly women with bilateral painful knee osteoarthritis. *Journal of Manipulative and Physiological Therapeutics*. 2015; 38(4):262-8. [DOI:10.1016/j.jmpt.2014.10.018] [PMID]
- [12] Fernández-Lao C, Cantarero-Villanueva I, Fernández-de-Las-Peñas C, Del-Moral-Ávila R, Menjón-Beltrán S, Arroyo-Morales M. Development of active myofascial trigger points in neck and shoulder musculature is similar after lumpectomy or mastectomy surgery for breast cancer. *Journal of Bodywork and Movement Therapies*. 2012; 16(2):183-90. [DOI:10.1016/j.jbmt.2011.01.022] [PMID]
- [13] Giamberardino MA, Affaitati G, Fabrizio A, Costantini R. Myofascial pain syndromes and their evaluation. *Best Practice & Research Clinical Rheumatology*. 2011; 25(2):185-98. [DOI:10.1016/j.berh.2011.01.002] [PMID]
- [14] Vernon H, Schneider M. Chiropractic management of myofascial trigger points and myofascial pain syndrome: A systematic review of the literature. *Journal of Manipulative and Physiological Therapeutics*. 2009; 32(1):14-24. [DOI:10.1016/j.jmpt.2008.06.012] [PMID]
- [15] Zhou JY, Wang D. An update on botulinum toxin A injections of trigger points for myofascial pain. *Current Pain and Headache Reports*. 2014; 18(1):386. [DOI:10.1007/s11916-013-0386-z] [PMID]
- [16] Ong J, Claydon LS. The effect of dry needling for myofascial trigger points in the neck and shoulders: A systematic review and meta-analysis. *Journal of Bodywork and Movement Therapies*. 2014; 18(3):390-8. [DOI:10.1016/j.jbmt.2013.11.009] [PMID]
- [17] Srbely JZ. New trends in the treatment and management of myofascial pain syndrome. *Current Pain and Headache Reports*. 2010; 14(5):346-52. [DOI:10.1007/s11916-010-0128-4] [PMID]
- [18] Benjaboonyanupap D, Paungmali A, Pirunsan U. Effect of therapeutic sequence of hot pack and ultrasound on physiological response over trigger point of upper trapezius. *Asian Journal of Sports Medicine*. 2015; 6(3):e23806. [DOI:10.5812/asjms.23806] [PMID]
- [19] Chu J, Takehara I, Li T, Schwartz I. Electrical twitch obtaining intramuscular stimulation (ETOIMS) for myofascial pain syndrome in a football player. *British Journal of Sports Medicine*. 2004; 38(5):E25. [DOI:10.1136/bjms.2003.010306] [PMID]
- [20] Chu J, Yuen KF, Wang BH, Chan RC, Schwartz I, Neuhauser D. Electrical twitch-obtaining intramuscular stimulation in lower back pain: A pilot study. *American Journal of Physical Medicine & Rehabilitation*. 2004; 83(2):104-11. [DOI:10.1097/01.PHM.0000107485.86594.8B] [PMID]
- [21] Lee SH, Chen CC, Lee CS, Lin TC, Chan RC. Effects of needle electrical intramuscular stimulation on shoulder and cervical myofascial pain syndrome and microcirculation. *Journal of The Chinese Medical Association*. 2008; 71(4):200-6. [DOI:10.1016/S1726-4901(08)70104-7] [PMID]
- [22] Rock JM, Rainey CE. Treatment of nonspecific thoracic spine pain with trigger point dry needling and intramuscular electrical stimulation: A case series. *International Journal of Sports Physical Therapy*. 2014; 9(5):699-711. [PMID]
- [23] Sumen A, Sarsan A, Alkan H, Yildiz N, Ardic F. Efficacy of low level laser therapy and intramuscular electrical stimulation on myofascial pain syndrome. *Journal of Back and Musculoskeletal Rehabilitation*. 2015; 28(1):153-8. [DOI:10.3233/BMR-140503] [PMID]
- [24] Hadizadeh M, Tajali SB, Moghadam BA, Jalaie S, Bazzaz M. Effects of intramuscular electrical stimulation on symptoms following trigger points; A controlled pilot study. *Journal of Modern Rehabilitation*. 2017; 11(1):31-6. [DOI:10.18869/nirp.jmr.11.1.31]
- [25] Gerber NL, Sikdar S, Hammond J, Shah J. A brief overview and update of myofascial pain syndrome and myofascial trigger points. *Journal of The Spinal Research Foundation*. 2011; 6(1):55-64. [Link]

- [26] Vulfsons S, Ratmansky M, Kalichman L. Trigger point needling: Techniques and outcome. *Current Pain and Headache Reports*. 2012; 16(5):407-12. [DOI:10.1007/s11916-012-0279-6] [PMID]
- [27] Rathbone AT, Grosman-Rimon L, Kumbhare DA. Interrater agreement of manual palpation for identification of myofascial trigger points: A systematic review and meta-analysis. *The Clinical Journal of Pain*. 2017; 33(8):715-29. [DOI:10.1097/AJP.0000000000000459] [PMID]
- [28] Hsieh CY, Hong CZ, Adams AH, Platt KJ, Danielson CD, Hoehler FK, et al. Interexaminer reliability of the palpation of trigger points in the trunk and lower limb muscles. *Archives of Physical Medicine and Rehabilitation*. 2000; 81(3):258-64. [DOI:10.1016/S0003-9993(00)90068-6] [PMID]
- [29] Lucas N, Macaskill P, Irwig L, Moran R, Bogduk N. Reliability of physical examination for diagnosis of myofascial trigger points: A systematic review of the literature. *The Clinical Journal of Pain*. 2009; 25(1):80-9. [DOI:10.1097/AJP.0b013e31817e13b6] [PMID]
- [30] Bron C, Franssen J, Wensing M, Oostendorp RA. Interrater reliability of palpation of myofascial trigger points in three shoulder muscles. *Journal of Manual & Manipulative Therapy*. 2007; 15(4):203-15. [DOI:10.1179/106698107790819477] [PMID]
- [31] Gerber LH, Sikdar S, Armstrong K, Diao G, Heimur J, Kopecky J, et al. A systematic comparison between subjects with no pain and pain associated with active myofascial trigger points. *PM&R*. 2013; 5(11):931-8. [DOI:10.1016/j.pmrj.2013.06.006] [PMID]
- [32] Myburgh C, Lauridsen HH, Larsen AH, Hartvigsen J. Standardized manual palpation of myofascial trigger points in relation to neck/shoulder pain; the influence of clinical experience on inter-examiner reproducibility. *Manual Therapy*. 2011; 16(2):136-40. [DOI:10.1016/j.math.2010.08.002] [PMID]
- [33] Mora-Relucio R, Núñez-Nagy S, Gallego-Izquierdo T, Rus A, Plaza-Manzano G, Romero-Franco N, et al. Experienced versus inexperienced interexaminer reliability on location and classification of myofascial trigger point palpation to diagnose lateral epicondylalgia: an observational cross-sectional study. *Evidence-Based Complementary and Alternative Medicine*. 2016; 2016:6059719. [DOI:10.1155/2016/6059719] [PMID]
- [34] Sanz DR, Lobo CC, López DL, Morales CR, Marín CS, Corbalán IS. Interrater reliability in the clinical evaluation of myofascial trigger points in three ankle muscles. *Journal of Manipulative and Physiological Therapeutics*. 2016; 39(9):623-34. [DOI:10.1016/j.jmpt.2016.09.002] [PMID]
- [35] Nascimento JDS, Albuquerque-Sendín F, Vigolvin LP, Oliveira WF, Sousa CO. Inter-and intraexaminer reliability in identifying and classifying myofascial trigger points in shoulder muscles. *Archives of Physical Medicine and Rehabilitation*. 2018; 99(1):49-56. [DOI:10.1016/j.apmr.2017.06.020] [PMID]
- [36] Rozenfeld E, Finestone A, Moran U, Damri E, Kalichman L. Test-retest reliability of myofascial trigger point detection in hip and thigh areas. *Journal of Bodywork and Movement Therapies*. 2017; 21(4):914-9. [DOI:10.1016/j.jbmt.2017.03.023]
- [37] Licht G, Müller-Ehrenberg H, Mathis J, Berg G, Greitemann G. Untersuchung myofaszialer Triggerpunkte ist zuverlässig. *Manuelle Medizin*. 2007; 45(6):402-8. [DOI:10.1007/s00337-007-0559-0]
- [38] Heitkamp H, Gärtner-Tschacher N, Schöttker-Königer T. Intra- and intertester reliability of myofascial trigger point palpation in the vastus medialis obliquus muscle. *manuelletherapie*. 2014; 18(05):227-35. [DOI:10.1055/s-0034-1396918]
- [39] Mayoral Del Moral O, Torres Lacomba M, Russell IJ, Sánchez Méndez Ó, Sánchez Sánchez B. Validity and reliability of clinical examination in the diagnosis of myofascial pain syndrome and myofascial trigger points in upper quarter muscles. *Pain Medicine*. 2018; 19(10):2039-50. [DOI:10.1093/pm/pnx315] [PMID]
- [40] De Groef A, Van Kampen M, Dieltjens E, De Geyter S, Vos L, De Vrieze T, et al. Identification of myofascial trigger points in breast cancer survivors with upper limb pain: Interrater reliability. *Pain Medicine*. 2018; 19(8):1650-6. [DOI:10.1093/pm/pnx299] [PMID]
- [41] Dunning J, Butts R, Mourad F, Young I, Flannagan S, Perreault T. Dry needling: A literature review with implications for clinical practice guidelines. *Physical Therapy Reviews*. 2014; 19(4):252-65. [DOI:10.1179/108331913X13844245102034] [PMID]
- [42] Kumbhare DA, Elzibak AH, Noseworthy MD. Assessment of myofascial trigger points using ultrasound. *American Journal of Physical Medicine & Rehabilitation*. 2016; 95(1):72-80. [DOI:10.1097/PHM.0000000000000376] [PMID]
- [43] Adigozali H, Shadmehr A, Ebrahimi E, Rezasoltani A, Naderi F. Reliability of assessment of upper trapezius morphology, its mechanical properties and blood flow in female patients with myofascial pain syndrome using ultrasonography. *Journal of Bodywork and Movement Therapies*. 2017; 21(1):35-40. [DOI:10.1016/j.jbmt.2016.04.010] [PMID]
- [44] Fernández-de-Las-Peñas C, Dommerholt J. International consensus on diagnostic criteria and clinical considerations of myofascial trigger points: A Delphi study. *Pain Medicine*. 2018; 19(1):142-50. [DOI:10.1093/pm/pnx207] [PMID]
- [45] Sikdar S, Shah JP, Gebreab T, Yen RH, Gilliams E, Danoff J, et al. Novel applications of ultrasound technology to visualize and characterize myofascial trigger points and surrounding soft tissue. *Archives of Physical Medicine and Rehabilitation*. 2009; 90(11):1829-38. [DOI:10.1016/j.apmr.2009.04.015] [PMID]
- [46] Collins SL, Moore RA, McQuay HJ. The visual analogue pain intensity scale: What is moderate pain in millimetres? *Pain*. 1997; 72(1-2):95-7. [DOI:10.1016/S0304-3959(97)00005-5] [PMID]
- [47] Unverzagt C, Berglund K, Thomas J. Dry needling for myofascial trigger point pain: a clinical commentary. *International Journal of Sports Physical Therapy*. 2015; 10(3):402-18. [PMID]
- [48] Dommerholt J, de las Penas CF. *Trigger point dry needling E-book*. Amsterdam: Elsevier Health Sciences; 2018. [Link]

- [49] Faghri PD, Van Meerdervort HP, Glaser RM, Fioni SF. Electrical stimulation-induced contraction to reduce blood stasis during arthroplasty. *IEEE Transactions on Rehabilitation Engineering*. 1997; 5(1):62-9. [DOI:10.1109/86.559350] [PMID]
- [50] Carlsson AM. Assessment of chronic pain. I. Aspects of the reliability and validity of the visual analogue scale. *Pain*. 1983; 16(1):87-101. [DOI:10.1016/0304-3959(83)90088-X] [PMID]
- [51] Bijur PE, Silver W, Gallagher EJ. Reliability of the visual analog scale for measurement of acute pain. *Academic Emergency Medicine*. 2001; 8(12):1153-7. [DOI:10.1111/j.1553-2712.2001.tb01132.x] [PMID]
- [52] Joyce CR, Zutshi DW, Hrubec V, Mason RM. Comparison of fixed interval and visual analogue scales for rating chronic pain. *European Journal of Clinical Pharmacology*. 1975; 8(6):415-20. [DOI:10.1007/BF00562315] [PMID]
- [53] Reese NB, Bandy WD. Joint range of motion and muscle length testing-E-book. Amsterdam: Elsevier Health Sciences; 2016. [Link]
- [54] Farooq MN, Mohseni Bandpei MA, Ali M, Khan GA. Reliability of the universal goniometer for assessing active cervical range of motion in asymptomatic healthy persons. *Pakistan Journal of Medical Sciences*. 2016; 32(2):457-61. [DOI:10.12669/pjms.322.8747] [PMID]
- [55] Yamabata S, Shiraishi H, Munechika M, Fukushima H, Fukuoaka Y, Hojo T, et al. Effects of electrical stimulation therapy on the blood flow in chronic critical limb ischemia patients following regenerative therapy. *SAGE Open Medicine*. 2016; 4:2050312116660723. [DOI:10.1177/2050312116660723] [PMID]
- [56] Broderick BJ, O'Briain DE, Breen PP, Kearns SR, ÓLaighin G. A pilot evaluation of a neuromuscular electrical stimulation (NMES) based methodology for the prevention of venous stasis during bed rest. *Medical Engineering & Physics*. 2010; 32(4):349-55. [DOI:10.1016/j.medengphy.2010.01.006] [PMID]
- [57] Griffin M, Nicolaidis AN, Bond D, Geroulakos G, Kalodiki E. The efficacy of a new stimulation technology to increase venous flow and prevent venous stasis. *European Journal of Vascular and Endovascular Surgery*. 2010; 40(6):766-71. [DOI:10.1016/j.ejvs.2010.06.019] [PMID]
- [58] DeSantana JM, Walsh DM, Vance C, Rakel BA, Sluka KA. Effectiveness of transcutaneous electrical nerve stimulation for treatment of hyperalgesia and pain. *Current Rheumatology Reports*. 2008; 10(6):492-9. [DOI:10.1007/s11926-008-0080-z] [PMID]
- [59] Ballyns JJ, Shah JP, Hammond J, Gebreab T, Gerber LH, Sikdar S. Objective sonographic measures for characterizing myofascial trigger points associated with cervical pain. *Journal of Ultrasound in Medicine*. 2011; 30(10):1331-40. [DOI:10.7863/jum.2011.30.10.1331] [PMID]
- [60] Maher RM, Hayes DM, Shinohara M. Quantification of dry needling and posture effects on myofascial trigger points using ultrasound shear-wave elastography. *Archives of Physical Medicine and Rehabilitation*. 2013; 94(11):2146-50. [DOI:10.1016/j.apmr.2013.04.021] [PMID]